Aus dem Kgl. Pathologischen Institut zu Kiel
(Direktor Geheimrat Prof. Dr. Heller).

Ein Fall von Dünndarmeinschiebung bei eingestülptem Meckel'schen Divertikel.

Mit einer Zeichnung.

Inaugural-Dissertation

zur Erlangung der Doktorwürde

der

hohen medizinischen Fakultät

der

Königl. Christian-Albrechts-Universität

zu Kiel

vorgelegt von

Walther Fritsche

aus Niederwünsch (Krs. Merseburg).

Kiel 1912.

Druck von H. Fiencke.

Aus dem Kgl. Pathologischen Institut zu Kiel
(Direktor Geheimrat Prof. Dr. Heller).

Ein Fall von Dünndarmeinschiebung bei eingestülptem Meckel'schen Divertikel.

Mit einer Zeichnung.

Inaugural-Dissertation

zur Erlangung der Doktorwürde

der

hohen medizinischen Fakultät

der

Königl. Christian-Albrechts-Universität

zu Kiel

vorgelegt von

Walther Fritsche

aus Niederwünsch (Krs. Merseburg).

Kiel 1912.

Druck von H. Fiencke.

No. 75.

Rektoratsjahr 1912/13.

Referent: Prof. Dr. **Heller.**

Zum Druck genehmigt:

Prof. Dr. **Anschütz,**

z. Z. Dekan.

Meinem lieben Vater

in Dankbarkeit zugeeignet.

Digitized by the Internet Archive
in 2026

https://archive.org/details/IA40153309_0087

Ein Jahrhundert ist nun verflossen, seit der Anatom Joh. Friedrich Meckel der Jüngere die im Ileum gelegentlich bei Neugeborenen und Kindern 20—50 cm, bei Erwachsenen 1 m oberhalb der Bauhin'schen Klappe beobachtete Ausstülpung entwicklungsgeschichtlich mit dem embryonalen Dottergang, Ductus omphalomesentericus, in Zusammenhang brachte. Der Ductus omphalomesentericus beginnt sich normalerweise in der 6. Foetalwoche vom Nabel aus zu schließen, sodaß man später am Ileum meist nichts mehr davon nachweisen kann.

In seltenen Fällen bleibt der Dottergang ganz offen, und wir bekommen dann am Nabel, sehr selten etwas weiter unterhalb — eine kongenitale Dünndarmfistel —, ein offenes Divertikel, aus dem sich nur wenig Dünndarminhalt entleeren kann.

In anderen Fällen bleibt die Rückbildung des Ductus omphalomesentericus vom Nabel bis zum Ileum aus. Es kommt hier zu der Bildung des sogenannten wahren oder Meckel'schen Divertikels, im Gegensatz zu den meist multipel auftretenden, falschen Divertikeln, die durch hernienartige Ausstülpungen der Schleimhaut zwischen Spalten in der Muskulatur an dem Mesenterialansatz entstehen.

Das Meckel'sche Divertikel geht meist von der convexen, dem Mesenterialansatz entgegengesetzten Seite des Dünndarmes, bald rechtwinklig, bald unter mehr oder minder spitzem Winkel ab. Nur selten nimmt es von einer dem Mesenterialansatz näher gelegenen Stelle seinen Ausgang und besitzt dann häufig ein schmales vom Dünndarm ab-

gehendes, sichelförmiges Mesenteriolum, das eine von der Art. mesent. sup. abstammende Arterie und Venen führt. Das Divertikel endigt meist frei oder ist mit dem Ende adhärent am Mesenterium, am Dünndarm, Coecum, an Beckenorganen, an der vorderen Bauchwand, in der Linea alba, unter dem Nabel oder an diesem selbst.

Von dem freien Ende des Divertikels oder auch seitlich vom Körper desselben entspringt zuweilen ein derbes Band, das als Ligamentum terminale bezeichnet wird und die obliterierten Vasa omphalomesenteria darstellt. Es ist an beliebigen Stellen der Bauch- oder Beckenhöhle adhärent oder flottiert frei zwischen den Darmschlingen. Das Band ist oft noch eine Strecke weit vom freien Ende des Divertikels aus hohl.

Die Gestalt des Meckelschen Divertikels ist meist die zylindrische mit konisch zugespitztem Ende; dieses ist zuweilen umgeknickt, eingeschnürt, ampullenartig erweitert oder mit einem oder mehreren kolbigen Ausbuchtungen versehen, in denen in nicht ganz seltenen Fällen ein accessorisches Pankreas, Lipom oder ein Fibrom gefunden wurde. Das Divertikel hat bald dieselbe Weite wie der Dünndarm selbst an dieser Stelle, häufiger ist es enger, nur selten weiter. Seine Länge beträgt 5—10 cm. Die Zusammensetzung der Wand dieses Anhanges entspricht vollkommen der des normalen Dünndarmes; auch die Schleimhaut zeigt keinerlei Abweichungen.

Wird das Divertikel gegen das Darmlumen (oft nur durch eine Schleimhautfalte) abgeschlossen, so kann es sich durch Schleimhautsekretion zu einem großen, mit Flüssigkeit gefüllten Sack ausweiten, einem sogenanten und zuerst von Roth beschriebenen Enterokystom.

Nach den Autoren soll das Meckelsche Divertikel in 2% aller Fälle bedeutungslos sein. Vielfach aber kann es auch seinem Träger als Ursache einer inneren Einklemmung verhängnisvoll werden. Leistenstern[1]) fand 5% aller

[1]) Ziemssens Handbuch der speziellen Pathologie und Therapie Bd. VII, 2. Hälfte S. 426.

inneren Inkarzerationen durch Divertikel bedingt. Nach seiner Zusammenstellung fanden sich unter 70 Fällen 40 mal eine Einklemmung einer Darmschlinge unter das mit anderen Organen des Bauchraumes, meist mit dem Mesenterium commune verwachsene Meckel'sche Divertikel selbst oder unter sein fixiertes Endband; 14 mal handelte es sich um Schlingenbildung des Ligamentum terminale (obliterierte Vasa omphalomesenterica), 12 mal um Knotenbildung des freien Divertikels und 4 mal um akuten Darmverschluß durch Zug des fixierten Divertikels.

Die Literatur dieser Fälle kann hier nicht berücksichtigt werden, weil dieselben nicht zum Thema gehören.

Es soll nun näher auf die Fälle eingegangen werden, wo ein Ileus dadurch zustande gekommen ist, daß ein Meckel'sches Divertikel sich handschuhfingerförmig in das Darmlumen hinein umgestülpt hat.

Wenn eine Einschiebung eines Meckel'schen Divertikels in den Darm hinein erfolgt, so ist es nicht unbedingt notwendig, daß dadurch Störungen in der Passage des Darminhaltes hervorgerufen werden. Man hat einige Male bei Sektionen von Personen, die an anderen Erkrankungen gestorben waren, ein eingestülptes Meckelsches Divertikel gefunden, welches während des Lebens gar keine Symptome gemacht hatte. Solche Fälle sind besonders von Heller beobachtet worden.

Fall I.

Heller-Schmauser, In.-Diss., Kiel 1891.

Nebenbefund bei der Sektion eines 56jährigen, an perforierendem Magengeschwür gestorbenen Mannes.

Walzenrunder, 2 cm langer, im Darmlumen frei beweglicher Strang mit hufförmiger Auftreibung an seinem Ende. Außen am Darm 1 cm vom Mesenterialansatz entfernte, trichterförmige Grube, in welche ein Mesenteriolum hineinführt. Es handelte sich um ein umgestülptes Divertikel des Dünndarms; weitere Abschnitte der Darmwand waren nicht invaginiert. An der Spitze des Divertikels ein accessorisches

Pankreas. Neben der Ansatzstelle ein keulenförmiger, blauroter, ödematöser Schleimhautwulst, herrührend von einer Kompression der Venen durch das umgestülpte Divertikel.

Wenige Jahre später wurde von Heller ein 2. Fall beobachtet.

Fall II.

Heller-Becker, In.-Diss., Kiel 1895.

Nebenbefund bei der Sektion eine san Pyelonefritis verstorbenen 66 jährigen Mannes.

180 cm oberhalb der Ileocoecalklappe ein 10 cm langer, wurstförmiger, in den Dünndarm hineinragender Körper von Schleimhaut überzogen. Kein Lumen. An der Ansatzstelle findet sich außen eine leichte trichterförmige Einstülpung, zu der vom Mesenterium des Darmes ein zartes Mesenteriolum hinzieht. Umgestülptes, wahres Divertikel des Dünndarms mit Verwachsung der Serosaflächen.

Wenn in diesen beiden Fällen keine Darmstörungen aufgetreten sind, so liegt es wohl daran, daß es sich hier um beginnende Umstülpung des Divertikels gehandelt hat. Daß es sehr wahrscheinlich doch noch zu wahrnehmbaren Störungen geführt hätte, wenn die betreffenden Individuen nicht zuvor gestorben wären, zeigt der Fall Schmauser. Hier hatte das umgestülpte Divertikel neben seiner Ansatzstelle durch Kompression oder auch Auszerrung der Venen zur Bildung eines keulenförmigen, blauroten, ödematösen Schleimhautwulstes geführt, der sicher bei längerem Leben seines Trägers Darmstörungen hervorgerufen hätte.

In allen anderen Fällen ist es auch zu schweren Störungen gekommen. An die Umstülpung des Meckel'schen Divertikels kann sich infolge starker Peristaltik eine mehr oder weniger ausgedehnte Darmeinschiebung anschließen. Es ist Hellers Verdienst, zuerst auf das Vorkommen derartiger Umdrehungen des Meckel'schen Divertikels mit ihren Folgeerscheinungen hingewiesen zu haben.

Die Literatur dieser Fälle bringe ich zur schnelleren Übersicht in alphabetischer Anordnung.

Fall 3.

Das älteste Praeparat, das eine solche Umstülpung des Meckel'schen Divertikels zu zeigen scheint, befindet sich in der Sammlung des St. Bartholomew'shospital in London. Der Katalog (A descriptive catalogue of the anatomical museum of St. Bartholomew'shospital. London 1846. Vol. I. Ser. 17. N. 61, S. 331) sagt darüber deutlich: »Intussusception of a large portion of the ileum and of the appendix coeci within the coecum and ascending colon. There is a diverticulum ilei which has passed into the colon with the intussuscepted ileum, but has become everted, and has passed back again into the ileum; thus producing a double intussusception, of the ileum within the colon, and of the diverticulum within the ileum. At the upper part of the preparation is the coecum with the commencement of the intussusception, and the inverted diverticulum ilei; at the lower part, is the whole of the intussuscepted ileum which was of dark brown colour, its vessels being distended with blood.

The patient was a man, thirty six years old, who six month before his death had often suffered pain in his abdomen. He died with peritonitis and obstruction of the intestie«.

Fall 4.

C. Bayer, Prag: Zentralblatt für Chirurgie 1900, Bd. 27, No. 45, S. 1138.

Ein 2½ jähriger Knabe wurde nach 2 Tage bestehendem Ileus mit einem in der Ileocoecalgegend fühlbaren, härtlichen Wulst laparotomiert. Es fand sich das Ileum in einer Länge von 20 cm und das Coecum in das Colon ascendens invaginiert bis zur Flexura coli dextra hinauf. An einer Stelle des freien Randes der Ileumschlinge, etwa 15 cm von der Bauhinschen Klappe entfernt, war eine rundliche, dellenartige Vertiefung in der Darmwand zu sehen, deren nähere Untersuchung ein ca. 3 cm langes, in das Darmlumen invertiertes Divertikel zu Tage förderte. Die Spitze dieses Divertikels war papierdünn, zusammengeknittert, grau verfärbt, der Perforation nahe. Pat. wurde geheilt.

Fall 5.

Bidwell: Lancet 1907, 7. Sept.

Ein Junge von 3½ Jahren, der mehrere Mal in wöchentlichen Pausen Leibschmerzen mit Erbrechen bekommen hatte, wurde von einem langdauernden Ileusanfall heimgesucht. Der Leib war gespannt und ließ im rechten Hypochondrium einen harten Tumor fühlen. Die Rectaluntersuchung war ergebnislos. Bei der auf Grund der Diagnose Darmeinschiebung vorgenommenen Laparotomie fand sich wirklich Dünndarm in das Coecum bis zur Mitte des Colon transversum hinaufreichend eingeschoben. Die Desinvagination desselben ließ sich leicht ausführen. Ein Polyp konnte nicht gefunden werden. Das Peritoneum des eingeschobenen Darmstückes war unversehrt. Deshalb wurde die Bauchwunde sofort vernäht. Nach einer Woche bekam Patient einen neuen leichten ileusartigen Anfall; dann aber machte die Heilung gute Fortschritte. Ungefähr zwei Monate später zeigte sich bei dem Knaben wieder ein sehr heftiger Ileusanfall mit sehr starken Schmerzen und ständigem Erbrechen. Im rechten Hypochondrium ganz nah am Nabel fand sich ein sehr deutlich fühlbarer Tumor, der bei schlaffen Bauchdecken sich leicht hin und her bewegen ließ. Bei der sofort ausgeführten Operation fand sich eine Dünndarmeinschiebung, die sich nicht lösen ließ. Deshalb wurde 2 cm ober- und unterhalb dieser Stelle der Darm reseziert und dann der Darm vernäht. Bei näherer Untersuchung fand sich an der Spitze des entfernten, 22 cm langen Darmstückes ein umgestülptes, ödematöses, Meckel'sches Divertikel. Patient wurde geheilt.

Fall 6.

Bousquet, Bull. et mém. de la société de chir. de Paris 1904, Bd. 30, S. 2.

Ein 39 jähriger Mann bekam in drei Monaten mehrere ileusartige Anfälle, bei denen jedesmal in der rechten fossa iliaca eine mandarinen- bis orangengroße Geschwulst fühlbar gewesen war, die auf interne Behandlung bis zum letzten Mal stets wieder verschwunden war. Bei der Operation

fand sich in das Coecum hineinreichend eine Dünndarmverschiebung. Es gelang zuerst ein 0,25 cm langes Darmstück zu desinvaginieren; ihr folgte als zweite Einschiebung ein 5 – 6 cm langes Stück Ileum, das an seiner Spitze ein umgestülptes, daumengliedgroßes Meckel'sches Divertikel trug. Das Divertikel ging von der dem Mesenterialansatz entgegengesetzten Seite des Ileum aus. An der Spitze desselben befand sich ein der Wandung fest aufsitzendes taubeneigroßes Gebilde. Beim Versuch es loszuschälen wurde das Divertikel eröffnet und dann reseziert. Der Darm wurde vernäht und Pat. nach ungefähr drei Wochen geheilt entlassen.

Für den am Divertikel befindlichen Tumor gibt Bousquet folgende Erklärung. Durch ein Trauma (Patient war vier Jahren vorher vom Rad direkt auf den Leib gefallen) war es zu einer Verwachsung des Divertikels mit dem Netz oder der Bauchwand gekommen. Diese ist eines Tages losgerissen und das abgerissene Stück ist mit dem Divertikel in das Innere des Darmes durch starke Peristaltik hineingezogen worden und hat so allmählich zu der Darmverschiebung geführt. Dafür spricht auch das gehörnte oder gestruppte Aussehen des Gebildes und seine fettige Außenwandung.

Diese Erklärung von Bousquet erscheint ziemlich unwahrscheinlich. Bei einer Nachuntersuchung würde dieser Tumor, falls das Präparat noch vorhanden ist, wohl als ein accessorisches Pankreas oder ein subseröses Lipom diagnostiziert werden müssen.

Fall 7.

C. Brunner: Bruns Beiträge zur klin. Chir. 1899, Bd. 25, S. 351.

Knabe, 4 J., wird wegen Invaginationserscheinungen laparotomiert. Es findet sich ein 20 cm langes Stück Ileum bis in das Coecum hineinreichend invaginiert. Die nähere Untersuchung ergibt, daß in das Lumen des Coecum ein frei beweglicher, von der Bauhinschen Klappe fest umschlossener, klöppel- oder birnförmiger fester Tumor hineinragt. Bei der histologischen Untersuchung erweist sich derselbe als ein

Nebenpankreas, das auf der serösen Seite von einem Fettkegel bedeckt ist. Es sitzt dem blinden Ende eines umgestülpten Meckel'schen Divertikels auf und ist wohl als Ursache der Umdrehung desselben und der sich anschließenden Darmeinschiebung anzusprechen. Nach dem Durchtritt des Nebenpankreas durch die Bauhin'sche Klappe ist es dann erst durch Umschließung des zum Stiel formierten Divertikels durch letztere zu einer solchen Fixation gekommen. Das Divertikel hatte seinen Sitz 37 cm oberhalb der Bauhin'schen Klappe an der dem Mesenterium entgegengesetzten Seite des Darmes und bildete mit seinem Nebenpankreas die Spitze des Intussusceptums. Patient wurde durch Darmresection und anschließende Enteroanastomose geheilt.

Fall 8.

Carwadine: Lancet 1904, Vol. I, S. 505.

Ein 14 monatlicher Säugling wurde wegen Erscheinungen, die an Darmverschluß denken ließen, operiert. Irgendeine Geschwulst war äußerlich nicht palpabel. Bei der Laparotomie zeigte sich eine Intussusception des unteren Teiles des Ileums in das Coecum und Colon ascendens. Als man diese glücklich desinvaginiert hatte, fand man eine zweite Einschiebung des Ileums innerhalb der ersten. Nach Lösung dieser erschien erst ein dunkeles, hämorrhagisches und geschwollenes, umgestülptes Meckelsches Divertikel. Es lagen hier also 3 Einschiebungen vor, eine innerhalb der anderen, wie ein zusammengeschobenes Fernrohr. Das Divertikel hatte seinen Sitz (38,3 cm) von der Bauhinschen Klappe entfernt und mußte mit dem Darmstück seiner Basis entfernt werden. Das Kind starb im Kollaps.

Fall 9.

Coffey: Annals of Surgery 1907, Bd. 45, S. 42.

Ein 7 jähriger Knabe wurde wegen Ileuserscheinungen laparotomiert. In der rechten Seite war eine bis unter den Rippenbogen reichende Geschwulst fühlbar, die sich als eine Invagination des Ileums in das Colon herausstellte und ein kleines Stück über die Flexura coli dextra hinausreichte.

Da das eingeschobene Darmstück von der Bauhin'schen Klappe fest umschlossen wurde, mißlang die Desinvagination. Deshalb wurde am Coecum incidiert und nunmehr ließ sich das Intussusceptum leicht herausziehen. An seinem Ende fand sich ein umgestülptes Meckelsches Divertikel, das mit einem großen Stück Darm reseziert wurde. Pat. wurde geheilt.

Fall 10.

Dobson: Lancet 1903, April 25., S. 1161.

Ein 4½ Jahr alter Knabe erkrankte mit akuten Ileuserscheinungen. In der rechten Iliakalgegend konnte eine Geschwulst palpiert werden, die bis zum rechten Rippenrand heraufreichte. Bei der Operation fand man eine Invagination des Ileums bis hoch in das Colon ascend. hinauf, die sich bis zur Spitze des Intussusceptums leicht lösen ließ. Hier befand sich eine pendelnde Geschwulst, die in das Innere des Darmes hineinreichte und bei genauerer Untersuchung die Spitze eines umgestülpten Meckel'schen Divertikels darstellte. Da alle Desinvaginationsversuche desselben mißlangen, wurde es mit dem dazugehörigen Darmstück in weitem Umfange reseziert. Pat. wurde geheilt.

Fall 11.

Eve: Brit. med. journ. 1901, Vol. II, S. 582.

Ein 13jähriger Knabe, der schon seit fast einem Monat an peritonitischen Erscheinungen leidet, wird operiert. Dabei findet man eine Invagination des Ileums in das Coecum. Bei der Desinvagination erscheint an der Spitze des Intussusceptums ein umgestülptes Meckel'sches Divertikel. Um dasselbe auszustülpen, wird in das Ileum eingeschnitten und mit dem Finger das Divertikel nach außen gebracht und mit dem anliegenden Darmstück reseziert. Patient ist nach der Operation gestorben.

Fall 12.

Ewald, (Berl. klin. Wochenschrift 1897, Nr. 8, S. 169. Sitzungsbericht des Berliner Vereins für innere Medizin, 15. II. 1897).

Frau, 42 J., 1895 plötzlich mit heftigen Magenkrämpfen erkrankt. Mehrere Tage bestand Stuhlverhaltung und Erbrechen, dann entwickelte sich starker Icterus. Nach mehreren Tagen erfolgte mit der spontanen Stuhlentleerung plötzliche Heilung. Seit dieser Zeit hat Patientin immer häufiger derartige Anfälle gehabt. Die Diagnose wurde auf Darmstenose gestellt. Tod 1897 in einem erneuten Anfall. Bei der Sektion fand sich, daß ein Meckel'sches Divertikel handschuhfingerförmig in den Darm hineingegangen war, und daß sich in dieses von außen das Mesenterium eingestülpt hatte. Gleichzeitig bestand an derselben Stelle eine stenosierende Entzündung, die eine kaum bleistiftdicke Passage frei ließ. Im Zentrum des entzündlichen Prozesses lag die Perforationsöffnung, die zu eitriger Peritonitis geführt hatte.

Fall 13.

Haasler: Arch. f. klin. Chir., 1902, Bd. 68.

Bei einem 35jährigen Mann, der seit 1 Jahr an Darmstörungen litt, die in der letzten Zeit immer deutlicher auf einen Darmtumor oder eine Stenose schließen ließen, obwohl bei der Palpation des Leibes niemals etwas nachzuweisen war, findet sich bei der Laparotomie gegen das Becken zu gelagert ein mit mehreren Darmschlingen verklebter Tumor. Bei genauer Untersuchung zeigt es sich, daß eine kurze, leicht lösbare Dünndarminvagination 2,18 cm von der Bauhinschen Klappe entfernt vorliegt. An dem desinvaginierten Darmstück findet sich als Ursache dieser Einschiebung ein umgestülptes Meckelsches Divertikel, dessen Endstück über die Darmwand vorragt und mit seinem größten Teil als wallnußgroße Geschwulst im Innern des Darmes fühlbar ist. Das Divertikel wird mit dem zugehörigen Darmstück reseziert; es trägt an seinem Basalteil einen pflaumengroßen, fibrösen, grobhöckerigen Polypen, der als primäre Ursache der Einstülpung anzusprechen ist. Patient stirbt bald nach der Operation.

Fall 14.

Haeberlin: Korr.-Blatt für Schweizer Ärzte. 1908 Nr. 7, S. 211.

Ein 3jähriges Mädchen, das an Erbrechen und Bauchkrämpfen schwer leidet, wird laparotomiert. Dabei zeigt eine stark geblähte Dünndarmschlinge an der dem Mesenterialansatz gegenüberliegenden Stelle eine trichterförmige Einstülpung. Nach Ausstülpung derselben bildet der Darm an dieser Stelle einen 2—3 cm dicken Buckel. Nach keilförmiger Excision dieses Gebildes findet man bei genauer Untersuchung, daß es sich um ein eingestülptes Meckelsches Divertikel handelt. Patientin wurde nach 8 Tagen geheilt entlassen.

Fall 15.

Heller-Becker, Diss. Kiel 1885, konstatierte an einem in sehr zerschnittenem Zustand eingesandten Präparate von Dünndarminvagination als höchst wahrscheinliche Ursache der Einschiebung ein in das Darmlumen hinein umgestülptes, wahres Meckel'sches Dünndarmdivertikel.

Fall 16.

Hohlbeck: Langenbeck, Archiv für klinische Chir. 1900, Bd. 61, S. 1.

Ein junger Mann von 18 Jahren wird wegen akuten Darmverschlusses operiert. Erst in Narkose ist in der Ileocoecalgegend ein wurstförmiger Tumor von Darmkonsistenz zu palpieren. Derselbe erweist sich als eine ungefähr 12,75 cm lange Invaginatio ileocoecalis, die sich leicht desinvaginieren läßt. An der Spitze des eingeschobenen Ileumstückes findet sich ein wallnußgroßes Meckel'sches Divertikel, zu dessen Entfernung der Darm durch eine Längsincision eröffnet wird.

Fall 17.

Jaeckh: Deutsche Zeitschrift für Chir. 1907, Bd. 87, S. 192.

Frau, 30 J., wird wegen chronischer Invagination (per vaginam ist ein wurstförmiger Tumor oberhalb der Symphyse vor dem uterus fühlbar) laparotomiert. Die fühlbar gewesene Geschwulst stellt sich als eine Einschiebung eines ½ m

langen Dünndarmstückes heraus, die sich leicht desinvaginieren läßt. Im Darm bleibt aber dabei ein ca. hühnereigroßer, an seinem Ende leicht kolbig aufgetriebener Tumor zurück, der an der Darmwand festsitzt, sich aber hin und her schieben läßt. Entsprechend diesem Tumor sieht man entgegengesetzt dem Mesenterialansatz eine veränderte Stelle an der Serosa. Es geht aber kein Trichter hinein. Die Stelle sitzt etwa 1 m oberhalb der Bauhin'schen Klappe. Es wird deshalb angenommen, daß der Tumor ein umgestülptes Meckel'sches Divertikel ist, und das 15 cm darüber und darunter gelegene Darmstück reseziert. Bei der näheren Untersuchung wird die Annahme, daß es sich um ein umgestülptes Meckel'sches Divertikel handele, auch durch den histologischen Aufbau bestätigt. Es fand sich mikroskopisch Schleimhaut mit entzündlicher Zellinfiltration, darunter Submukosa, Ring- und Längsmuskelschicht. Im zentralen Fettgewebe waren viele dickwandige, verödete, daneben auch kleinere, durchgängige Gefäße. Patientin wurde durch die Operation geheilt.

Fall 18.

Kothe: Fall 1. Deutsche Zeitschr. f. Chir. 1908, Bd. 95, S. 287.

Ein 23 jähriger Mann ist plötzlich mit Ileuserscheinungen erkrankt. Bei der Laparotomie, die nach einigen Tagen, in denen das Befinden des Patienten sehr schwankte, ausgeführt wurde, fand sich in der Ileocoecalgegend ein länglicher, wurstförmiger Tumor, der sich herauswälzen ließ. Er betraf das unterste Ileum, reichte bis an das Coecum heran und war circa 20 cm lang. Die Darmwand war in eigentümlicher Weise gefaltet »gestruppt«. Die genaue Untersuchung des resezierten Invaginationstumors ergab folgendes: Die Spitze der invaginierten Stelle war hämorrhagisch infarziert und trug einseitig einen gestielten ebenfalls infarzierten, zirka 6 cm langen Polypen. In seinem Längsschnitt war dieser durch eine peritoneale Ausbuchtung ausgehöhlt, entsprach also offenbar einem umgestülpten Meckel'schen Divertikel. Es handelte sich also hier um eine Invaginatio

ileococcalis bei umgestülptem Meckelschen Divertikel. Patient wurde geheilt.

Fall 19.

Kothe, Fall 2. Ein Junge, 7 Monate alt, plötzlich mit den Symptomen eines Darmverschlusses erkrankt. Bei der Operation findet sich ein ileocoecaler Invaginationstumor. Der Hals der Invagination ist etwa handbreit oberhalb des Coecums gelegen, während die Spitze in das Colon ascendens hineinreicht. Es gelingt, das Intussusceptum bis in das Ileum zurückzubringen. Hier wird das Invaginatum reseziert, weil es einreißt. Tod an allgemeiner Erschöpfung nach 2 Tagen. Die genauere Untersuchung des resezierten Darmstückes zeigte, daß an der Spitze des mittleren Zylinders der Invagination ein umgestülptes Meckelsches Divertikel von 2 cm Länge vorhanden war. Bei der mikroskopischen Untersuchung fand sich an der Spitze desselben ein kleines accessorisches Pankreas.

Fall 20.

Küttner (Bruns Beiträge zur klinischen Chirurgie 1898, Bd. 21, S. 289. Ileus durch Intussusception eines Meckelschen Divertikels).

49 jährige Frau, die schon einmal ohne bekannte Ursache unter Ileussymptomen schwer erkrankt war. Damals trat nach 5 tägigem Bestehen des Darmverschlusses Spontanheilung ein, nachdem bereits Koterbrechen aufgetreten war. Nach 8 Wochen völligen Wohlbefindens setzten die gleichen Erscheinungen ebenso stürmisch wie das erste Mal von neuem ein. Bei der wegen schneller Verschlechterung des Allgemeinbefindens nach 3 Tagen ausgeführten Laparotomie findet sich eine eitrige Peritonitis und eine Passagestörung im Dünndarm, deren Natur nicht näher festgestellt werden kann. Die Beseitigung des Hindernisses durch inkomplete Darmausschaltung und die sorgfältige Reinigung der Bauchhöhle vermag den unglücklichen Ausgang nicht aufzuhalten; Patientin stirbt nach 3 Tagen unter Fortbestehen des Ileus im Kollaps. Die Sektion ergab, daß 90 cm unterhalb des

Überganges von Duodenum in das Jejunum das Darmlumen durch ein handschuhfingerförmig umgestülptes Divertikel verlegt und dicht unterhalb der Basis dieses Gebildes die Darmwand in geringer Ausdehnung gangränös und an 2 Stellen perforiert ist.

Fall 21.

Von Mandach: Korr.-Blatt f. Schweizer Ärzte 1907. Nr. 23, S. 729.

Ein $2^1/_2$ jähriger Knabe wurde wegen Verdachtes auf Ileus laparotomiert. In der Ileocoecalgegend fand sich teils diesseits, teils jenseits der Valvula Bauhini, ein ungefähr 15 cm langer Tumor, der zum größeren Teil ins Innere des Coecum hervorragte. Es handelte sich um eine gedoppelte, das heißt fünfzylindrische Invagination der Ileocoecalgegend infolge der Einstülpung eines Meckelschen Divertikels. Zuerst wurde ein 15 cm langes Stück Ileum desinvaginiert; dann folgte als zweites Invaginatum ein stark komprimiertes 12 cm langes Darmstück. An der Innenwand desselben saß ein etwa taubeneigroßer Tumor, in welchen sich die äußere Darmwand trichterförmig einsenkte. Auf Druck mit dem Finger von der gegenüberliegenden Seite aus, sprang die Geschwulst sofort als Meckel'sches Divertikel über das Niveau der Darmwand hervor. Es saß 27—30 cm oberhalb der Bauhin'schen Klappe dem Mesenterialansatze gegenüber und hatte die Form eines Fingerhutes mit breiter Basis und abgerundeter Spitze. Seine Länge betrug 4 cm, der Umfang an der Basis 5 cm, an der Spitze 3 cm. Leider ist aus den Angaben nicht genau zu erkennen, ob das Divertikel an der Spitze des Invaginatum seinen Sitz gehabt hat. Patient wurde geheilt.

Fall 22.

Maroni (Virchow-Hirsch) Jahresbericht 1887, II, S. 515.

Mann von 26 Jahren wurde wegen Ileus operiert. Trotz Beseitigung einer Achsendrehung des Dünndarmes ging der Pat. am Weiterbestehen des Ileus zu Grunde. Es fand sich bei der Sektion ein zweiter vollkommener Darmverschluß

im unteren Ileumabschnitt, hervorgerufen durch die vollkommene Einstülpung eines Meckelschen Divertikels in das Darmlumen. Diese Umstülpung war veranlaßt durch einen im Grunde des Divertikels gewachsenen, kirschgroßen, aus gefäßreichem Bindegewebe bestehenden Polypen.

Fall 23.

F. de Quervain: Zentralblatt für Chir. 1898, Nr. 32, S. 839.

Junger Mann, 16 J., mit unbestimmten Darmstörungen erkrankt, wurde laparotomiert. Im kleinen Becken fand sich ein Dünndarmkonvolut, das eine Invagination des Ileums von 10 cm Länge zeigte. Tod an demselben Tage. Beim Aufschneiden des resezierten Darmstücks sah man aus der muttermundähnlichen Öffnung des Invaginatums ein ca. 5 cm langes, polypenartiges, an seinem Ende leicht kolbig verdicktes Ende herausschauen. Es handelte sich um ein umgestülptes Meckel'sches Divertikel, das an der dem Mesenterialansatz gegenüberliegenden Seite gelegen war.

Fall 24.

Rehn: Demonstration einer Invagination des Diverticulum Meckelii mit sekundärer Invagination des Dünndarms. Verhandlungen d. deutsch. Gesellschaft für Chir. 1904, Bd. 33, S. 259.

Bei einem 30jährigen Mann mit chron. Beschwerden, die auf Darmstenose schließen ließen, findet sich ein fühlbarer, beweglicher Tumor etwas rechts und unterhalb des Nabels von der Größe einer Kinderfaust. Die Laparotomie zeigt im unteren Teil des Jejunum eine Invagination und etwas unterhalb davon ein 11,5 cm langes, der Mesenterialansatzstelle nahe gelegenes Meckel'sches Divertikel, das handschuhfingerförmig mit seinem Mesenteriolum eingestülpt ist und mit einer leicht kolbigen Anschwellung endet. Dieses wird mit dem angrenzenden Darmstück reseziert und Pat. geheilt.

Fall 25.

C. Strauch: Das Meckel'sche Divertikel als Ur-

sache des Ileus. Zeitschrift für klinische Medizin, 1899, Bd. 38, S. 466.

Bei der auf Grund der Diagnose Darminvagination ausgeführten Laparotomie eines 6jährigen Mädchens fand sich eine 15 cm lange Invagination des Dünndarms mit einem umgestülpten Meckel'schen Divertikel mit stark verdickter Wandung. Besonders nach der Spitze hin nahm die Verdickung immer mehr zu, so daß das Ende kolbenförmig aufgetrieben erschien. Die Länge des Divertikels betrug 8 cm, es saß dem Mesenterialansatz gegenüber an der Spitze des Invaginatums. Nach 10 Std. starb das Mädchen im Kollaps. Es ist in diesem Falle, zumal sich keine Angaben über die mikroskopische Untersuchung finden ließen, sehr wahrscheinlich, daß die kolbenförmige Verdickung an der Spitze des Divertikels durch ein accessorisches Pankreas bedingt war.

Fall 26.

v. Stubenrauch: Deutsche Gesellschaft für Chir., 1898, S. 93.

Mädchen, 5 J. alt, mit Ileuserscheinungen erkrankt. Bei der Laparotomie fand sich 15 cm vor der Coecalklappe beginnend eine Invagination des Ileums. Beim Aufschneiden des resezierten Ileumstückes auf seiner convexen Seite sah man, sobald man das vorliegende auf der convexen Seite ebenfalls geöffnete Intussusceptum derart aufklappte, daß die serösen Darmflächen sichtbar wurden, einen zur Längsachse des Darmes quergestellten muttermundähnlichen Wulst. Dessen centrale Vertiefung führte in das Lumen eines ca. 5 cm langen, in das Darmrohr umgestülpten Meckel'schen Divertikels. Dem kolbigen Ende desselben saß ein bohnengroßer, gestielter, ovaler Körper auf, der histologisch aus Fettgewebe und Peritoneum bestand. Das Meckel'sche Divertikel saß also in diesem Falle seitlich und bildete nicht die Spitze des Invaginatums. Patientin ist nach der Operation gestorben.

Fall 27.

Lancet 1902, Vol. II, Travers: S. 147.

Junge, 10 J., wegen Ileuserscheinungen laparotomiert. In der rechten Seite war eine Geschwulst fühlbar 6 cm lang und 2,55 cm breit, im mittleren Drittel einer Verbindungslinie zwischen Nabel und Spina iliaca ant. sup. Dieser Tumor erwies sich als eine Invagination des Ileums in das Coecum. Diese Geschwulst befand sich 46 cm oberhalb der Bauhinschen Klappe. Bei näherer Untersuchung stellte sich dieselbe als ein umgestülptes Meckelsches Divertikel heraus, das die Spitze der Invagination bildete und kleinfingergroß war.

Die Einstülpung wurde vollständig, das Divertikel nur teilweise reponiert. Darmresektion war nicht nötig. Pat. wurde geheilt.

Fall 28.

Wainwright: Annals of Surgery 1902, B. 35. S. 32.

Junger Mann, 17 J., wegen akuter Ileuserscheinungen laparotomiert. Kein Tumor fühlbar. Bei der Operation fand sich 76,5 cm von der Ileocoecalklappe entfernt eine Einstülpung eines Meckel'schen Divertikels, das das Darmlumen noch vollkommen offen ließ. Das Divertikel war 2,50 cm lang, im Durchmesser etwas kleiner und bildete die Spitze der Darmeinschiebung. Es wurde leicht desinvaginiert, dann reseziert und der Darm mit Lembertnähten geschlossen. Pat. konnte geheilt entlassen werden.

Fall 29.

Weil et Fränkel, Bull. de la société anatomique de Paris 1896, Déc., S. 918.

Ein 4½ jähriges Mädchen ist plötzlich mit Ileuserscheinungen erkrankt. In der rechten Bauchseite findet sich bei der Palpation ein deutlich cylindrischer, wenig schmerzhafter, nach der Mittellinie zu gelegener Tumor. Sonst ist der Leib nicht aufgetrieben, kein Ascites. Bei der Operation findet sich allgemeine Peritonitis und in der rechten Seite eine Einschiebung des Dünndarmes in seinen unteren Partien, die sich nur mit großer Mühe lösen läßt. Die Spitze des eingeschobenen Ileums wird von einem umgestülpten Meckel'schen Divertikel gebildet. An der In-

vaginationsstelle ist ein über 50 cm langes Stück Ileum brandig und muß reseziert werden. An diesem Stück findet sich dem Mesenterialansatz gerade gegenüber ein 3 cm langes umgestülptes Meckel'sches Divertikel, das an seiner Basis 5, an seiner Spitze 1 cm beträgt. Es hat kein Mesenteriolum. Das Kind stirbt 6 h nach der Operation. Bei der Sektion war die Darmnaht 30 cm von dem Coecum entfernt gelegen. Da das resezierte Darmstück, an dem sich das Divertikel befand, über 50 cm betrug, so hatte diese so gefundene Stelle die für Kinder gewöhnliche Entfernung vom Coecum.

Fall 30.

Zum Busch: Zentralblatt f. Chirurgie, 1903, Nr. 27, S. 733.

Mann, 21 J. Nach zweitägigem Ileus Operation. Es lag eine Invaginatio ileocoecalis vor. Über 1 m langes Stück Ileum war brandig und wurde reseziert. Bei näherer Untersuchung desselben fand man, daß es sich um ein Meckel'sches Divertikel handelte, welches an der Spitze des Intussusceptums gelegen, wie ein Handschuhfinger umgestülpt war und in den Darm hineinhing. Als Ursache dieser Einstülpung mußte man ein kleines, etwa haselnußgroßes Lipom ansehen, das sich subserös an der Spitze des Divertikels entwickelt hatte. Pat. wurde geheilt.

Zu diesen in der Literatur aufgezeichneten 30 Fällen sei es mir erlaubt, einen im hiesigen pathologischen Institut von Herrn Geheimrat Heller beobachteten hinzuzufügen.

Es handelte sich um einen 7 Jahre alten Jungen, Nach viertägigem Krankenlager zu Hause mit Schmerzen im Leib, die plötzlich aufgetreten waren, Erbrechen, Aufstoßen, vollkommenem Fehlen von Flatus und Stuhlgang, wurde Pat. in die hiesige chirurgische Klinik eingeliefert. Bei der sofort ausgeführten Laparotomie auf Grund der Diagnose »Ileus ex invaginatione?« ergibt sich folgender Befund. Im kleinen Becken liegt ein schon durch die Bauchdecken in tiefer Narkose fühlbarer, bläulichroter Wulst, der fast das ganze Becken ausfüllt. Derselbe läßt sich leicht

hervorziehen und stellt sich als eine 18—20 cm lange Dünndarminvagination heraus. Das Mesenterium ist in seiner Achse etwa um 120° gedreht. An der Einknickungsstelle ist der Darm sehr stark circulär eingeschnürt und zum großen Teil seiner Circumferenz bereits nekrotisch; hier quillt reichlich dünne, gelbliche, stinkende Flüssigkeit hervor. Auch an anderen Stellen der Invagination finden sich nekrotische, aber nicht perforierte Partien der Darmwand, meist in der Nachbarschaft des Mesenterialansatzes. Im Mesenterium geschwollene Drüsen. Der Dünndarm ist auffallender Weise dicht vor der Invagination weniger stark gebläht wie etwas davon entfernt. Schon am folgenden Morgen erliegt der Pat. seinem Leiden.

Sektion 3h p. m. S.-N. 555. 1911.

Wesentlicher Befund: Dünndarmeinschiebung mit umgestülptem Meckel'schen Divertikel an der Spitze des Intussusceptums herausragend. Perforation des Dünndarms unmittelbar an der Einschiebungsstelle. Ausgedehnte, eitrig-fibrinöse Peritonitis. — Stark blutiger Inhalt im unteren Dünn- und Dickdarm. — Ausgedehnte Verkäsung der mesenterialen Drüsen mit Kalkkonkrementen. — Starke Trübung der Leber, mäßige der Nieren; — etwas vergrößerte Milz. — Trichocephalus dispar, Oxyuris vermicularis; — Ekchymosen der Pleura.

Sektionsprotokoll. In der Mitte der Bauchhaut befindet sich eine große Naht, die ungefähr in der Höhe des Nabels offen ist. Durch dieselbe sind vorgelagert: von einem durch dieselbe gesteckten Drain festgehalten ein Paket von Darmschlingen, die dunkel gerötet und mit fibrinösem Belag belegt sind. In dem zuführenden Teil des Darmes steckt ein Drain. Ein Teil des Darmes ist stark wurstförmig aufgetrieben und enthält anscheinend eingeschobenen Darm. Von oben her kommt man mit dem Finger in eine trichterförmige Öffnung, an derem Rande sich eine schlitzförmige Perforation der Darmwand mit gelb-nekrotischen Rändern befindet. Die Darmschlingen in der Bauchhöhle sind sehr ausgedehnt, nach unten zunehmend gerötet, mit reichlichem

fibrinösem Belag versehen und untereinander verklebt. Der obere Teil des Darmes ist teils blau, teils gerötet und enthält reichlich gallige Flüssigkeit, weiter unten der untere Teil spärlich blutig gefärbten schmierigen Inhalt. Der Proc. vermiformis ist sehr lang, an seinem unteren Ende mit dem Dünndarm verwachsen und zeigt subseröse und submuköse Blutungen.

Das vorgelagerte Paket erweist sich als eine zirka 180 cm vom Duodenum entfernte Dünndarmstelle und zwar als eine Dünndarmeinschiebung. Nach Aufschneiden des Intussuscipiens findet sich darin ein zirka 16 cm langes, bis etwa 4,5 cm dickes Intussusceptum. Etwas seitlich vom vorderen Rande findet sich die Öffnung des inneren Rohres, aus der ein 4 cm langer, an der Austrittstelle 1 cm, nahe der Spitze 1,8 cm messender, wurstförmiger Körper herausragt. Die Oberfläche des Intussusceptums zeigt in der Ausdehnung von 10 cm und zirka 2—3,5 cm Breite eine scharfe von dem dunkelroten Gewebe sich absetzende, gelblich-rötliche Schicht, die sich zum Teil im Zusammenhang ablösen läßt, eine croupöse Membran. Der an der Öffnung herausragende polypöse Körper sieht in das Intussusceptum zirka 6 cm weit nach oben hinein in einer Dicke von 0,7 cm und verbreitert sich dann in eine bis 3,5 cm an der Basis breite Schleimhautfalte, die 3 cm unterhalb der Einschiebungsstelle 1 cm weit in das innere Rohr hineinragt. Dieser kolbige, gestielte Tumor fühlt sich wie ein Hohlorgan an und erweist sich auch aufgeschnitten als solches. Es läßt sich eine Sonde in ganzer Länge bis zu der Schleimhautfalte vorschieben. An der Außenseite des Intussusceptums, nahe der Einschiebungsstelle, befindet sich unmittelbar an der nekrotischen Stelle eine trichterförmige Einstülpung der Serosa, die in die Gegend der Anheftungsstelle des beschriebenen hohlen Körpers hinführt; doch muß, da die Verhältnisse genügend klar liegen, der Versuch, in diesen hinein zu gelangen aufgegeben werden, um das Präparat nicht zu zerstören. Die Wand des Intussusceptums ist gleichmäßig dunkel, hämorrhagisch infiltriert, an der Ansatzstelle bis zirka 1,5 cm dick. Unmittelbar an der Einschiebungsstelle finden sich im Mesen-

terium erbsen- bis kirschkerngroße, verkäste Mesenterialdrüsen mit Kalkkonkrementen.

Wenn man die nur kurz angeführten 31 Fälle nach gewissen Gesichtspunkten durchsieht, so findet man, was zunächst das Alter anlangt, daß das erste Jahrzehnt am meisten befallen ist mit 14 von 30 Fällen, in denen das Alter angegeben ist. Die Invagination ist ja hauptsächlich eine Erkrankung der Kinder. 4 Fälle betreffen das zweite, 5 das dritte, 3 das vierte, 2 das fünfte Dezennium. Von den beiden Männern, bei denen ein umgestülptes Meckel'sches Divertikel bei der Sektion als Nebenbefund entdeckt wurde, hatte der eine mit 56 das sechste und der andere mit 66 das siebente Jahrzehnt erreicht. Auch bei ihnen wären wohl, wenn sie länger gelebt hätten, noch schwere Störungen aufgetreten und hätten vielleicht zu einer Invagination geführt.

Über die Veränderungen und die Art der Darmeinschiebungen, die ein Meckel'sches Divertikel verursachen, kann, läßt sich folgende Beobachtung machen.

In 6 Fällen ist es nur zu einer Umstülpung des Meckelschen Divertikels gekommen, die 4 mal zu schweren Störungen geführt hatte, ohne daß sich eine Darmeinschiebung angeschlossen hatte. 2 mal haben wir es mit der Vorstufe zu diesen Erscheinungen zu tun, zumal es in dem Fall Heller-Schmauser (Fall 1) schon zu einer Kompression der Venen, die den Beginn zu weiteren Darmstörungen anzeigen, gekommen war. In den meisten Fällen ist es aber zu Darmeinschiebungen gekommen. 14 mal wurde eine Invaginatio ileocoecalis und 10 mal eine Invaginatio ilei beobachtet. Im Fall Ewald (Fall 12) hatte sich das Mesenterium in das handschuhfingerförmig umgedrehte Meckel'sche Divertikel eingestülpt, wodurch es zu einer stenosierenden Entzündung und schließlich zu Perforationsperitonitis gekommen war.

Über die Ursache der Einstülpung des Divertikels sind die Meinungen der Autoren geteilt. Wesentlich erscheinen mir dabei folgende drei Punkte. Wie kommt es zu einer Umstülpung des Divertikels? Wie zu einer sich meist daran anschließenden Invagination? Wie ist schließlich die

Darmeinschiebung zu erklären, wenn das Divertikel nicht an der Spitze des Intussusceptums sitzt? Einige Autoren nehmen an, daß die eigenen peristaltischen Bewegungen des Divertikels die einstülpende Kraft seien, welche durch den vorbeiziehenden Darmstrom noch unterstützt wird. Andere legen mehr Gewicht auf den negativen Druck, welcher in dem Divertikel durch die rasche Weiterbeförderung des Darminhaltes erzeugt werden soll. Am wahrscheinlichsten ist wohl die besonders und zuerst von Heller vertretene Erklärung, daß kleine Geschwülste an der Spitze des Divertikels für die Einstülpung verantwortlich zu machen seien. Dafür sprechen auch die Befunde in neun der angeführten Fälle. Dreimal wurde an der Spitze des Divertikels ein accessorisches Pankreas gefunden, zweimal ein Lipom und zweimal ein Fibrom.

In dem von Bousquet beobachteten Fall gibt dieser selbst für den an dem Divertikel befindlichen Tumor eine Erklärung. Es handelte sich nach seiner Meinung um eine von der Bauchwand oder dem Netz losgerissenes Stück Fettgewebe.

Diese Erklärung erscheint ziemlich unwahrscheinlich. Es wird sich wohl hier vielmehr um ein accessorisches Pankreas oder um ein subseröses Lipom handeln. Auch in dem von Strauch beschriebenen Falle wird die Verdickung der Wand des Meckel'schen Divertikels sehr wahrscheinlich von einem accessorischen Pankreas herrühren.

Wenn das Divertikel einmal eingestülpt ist, so wirkt es wie andere gestielte Geschwülste, die ja nicht selten zu Intussusceptionen Veranlassung geben. Die Kraft der Peristaltik sucht den Tumor weiter zu schieben. Durch den so entstehenden Zug an seiner Ansatzstelle wird diese in den Darm hineingezogen. Durch weiteren Zug wird dann die Invagination vollständig. Daher finden wir auch in allen den Fällen, in denen es genauer beschrieben ist, das Meckel'sche Divertikel oder das ihm aufsitzende Gebilde an der Spitze der Einschiebung.

Eine Ausnahme bildet nur der Fall Rehn, in welchem sich die Invagination oberhalb des Divertikels befand.

Besondere Schwierigkeiten hinsichtlich ihrer Erklärung bieten die Fälle, bei denen aus den Angaben deutlich hervorgeht, daß das Divertikel nicht an der Spitze des Invaginatums sitzt. Hierher gehören der Fall von Stubenrauch, bei dem in der Literatur eine Erklärung dieser merkwürdigen Erscheinung fehlt, und zweitens der von mir oben beschriebene, der wohl so entstanden ist:

Als die primäre Ursache der Invagination ist wahrscheinlich auch bei ihm das Meckel'sche Divertikel anzusprechen, das wohl anfangs die Spitze der Darmeinschiebung gebildet und das Mesenterium mit sich gezogen hat. Nun konnte vielleicht das Mesenterium durch die unmittelbar an der Einschiebungsstelle befindlichen, verkalkten, bis kirschkerngroßen Mesenterialdrüsen verhindert, nicht weiter mitgezogen werden. Seinerseits hat dieses nun auch rein mechanisch der Ansatzstelle des Meckel'schen Divertikels ein weiteres Vorrücken im Darmlumen unmöglich gemacht. Auf das eingeschobene Darmrohr hat dann die Peristaltik so starken Einfluß gewonnen und dasselbe um soviel weiter getrieben, daß es das Divertikel überholte und somit schließlich selbst die Spitze des Invaginatums darstellte.

Es hätte also hier mit anderen Worten das sonst an der Spitze befindliche Divertikel, das gewöhnlich die Führung der Einschiebung übernimmt, diese wegen seiner Fixierung durch das Mesenterium nicht beibehalten können. Ferner würde die Einschiebung nicht wie gewöhnlich nur auf Kosten des aufnehmenden äußeren, sondern auch auf die des eintretenden inneren Rohres stattgefunden haben. Wenn diese Erklärung auch etwas auf mechanische Schwierigkeiten stößt, so dürfte wohl kaum eine wahrscheinlichere zu geben sein.

Aus der immerhin nicht geringen Anzahl von Fällen glaube ich den Schluß ziehen zu dürfen, daß die Darmeinschiebung bei umgestülptem Meckel'schen Divertikel doch nicht so selten ist, als man bisher angenommen hat. Ich glaube sogar, daß sich als Ursache einer Darminvagination häufiger ein Meckel'sches Divertikel finden wird, wenn man in Zukunft bei Operationen genauer danach sucht.

Zum Schluß der Arbeit ist es mir eine sehr angenehme Pflicht, Herrn Geheimrat Heller für die Überweisung des Themas und die bei der Ausarbeitung geleistete Unterstützung und der Assistentin des Institutes, Frl. W. Schmidt, für die Anfertigung der Zeichnung, meinen verbindlichsten Dank auszusprechen.

Dünndarmeinschiebung mit eingestülptem wahrem Dünndarm-Divertikel.

S.-N. 555. 1911.

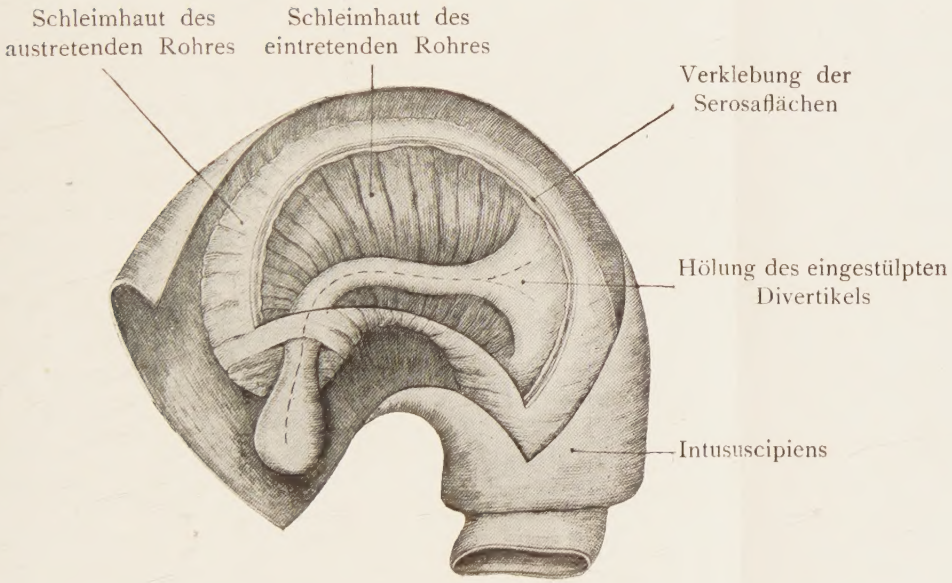

Lebenslauf.

Am 5. August 1885 wurde ich als Sohn des Rittergutsbesitzers Karl Fritsche in Niederwünsch (Kr. Merseburg) geboren. Ich bin evangelisch und besuchte zunächst die Gemeindeschule meines Heimatsortes, sodann das Kgl. Domgymnasium zu Merseburg, wo ich am 23. Februar 1907 das Zeugnis der Reife erhielt. Ich widmete mich dem Studium der Medizin in Würzburg S.-S. 1907 und W.-S. 1907/08; in München S.-S. 1908; dann wieder in Würzburg W.-S. 1908/09 und S.-S. 1909. Nachdem ich mich in Würzburg der ärztlichen Vorprüfung unterzogen hatte, studierte ich im W.-S. 1909/10 in Berlin und die übrigen 4 Semester in Kiel, wo ich am 10. August 1912 mein Staatsexamen beendete und am 28. Oktober 1912 das Rigorosum bestand.